El Nervio Supraescapular surge de la parte superior del tronco del Plexo Braquial con sus fibras nerviosas procedentes de las raíces C5 y C6.

La Rama Articular del Nervio Supraescapular inerva la mayoría de las Articulaciones Glenohumeral y Acromioclavicular, que son las responsables de la sensación de estas áreas.

Los Músculos inervados por el nervio son el Supraespinoso y el Infraespinoso.

Nervio Supraescapular

Sonographic Tracking of the Upper Limb Peripheral Nerves A Pictorial Essay and Video Demonstration

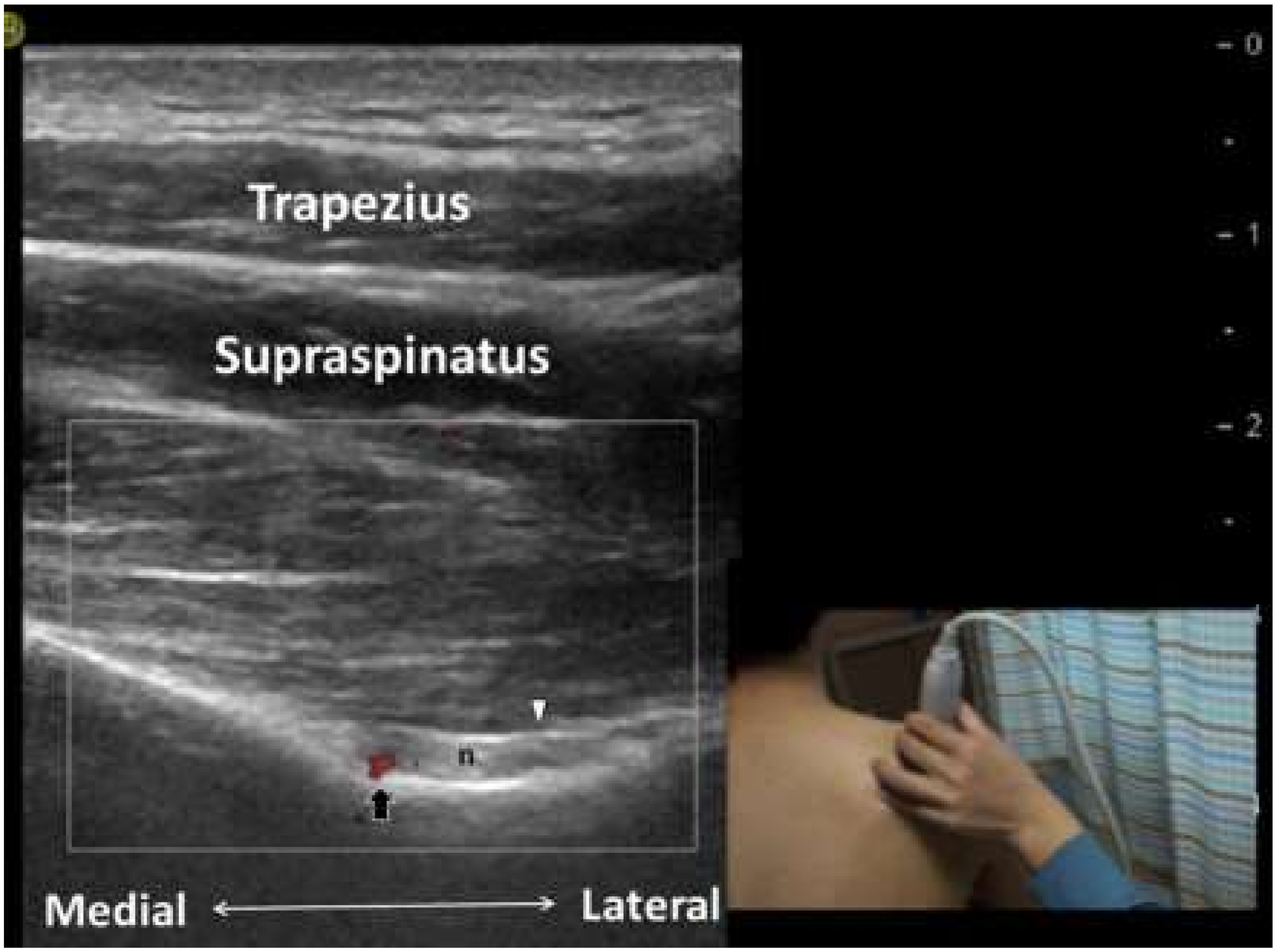

n= Nervio Supraescapular
Flecha: Arteria Supraescapular
Punta flecha blanca: Ligamento Transverso Escapular

Nervio Supraescapular

El paciente está sentado con el hombro en posición neutra.

La sonda se coloca por encima de la fosa supraespinosa a lo largo del eje longitudinal del Músculo Supraespinoso.
Mientras se mueve la sonda lateralmente hacia el acromion, el Nervio Supracapular se encuentra debajo del Ligamento Escapular Transverso en el surco poco profundo de la Fosa Supraescapular.

La imagen Doppler sería útil para reconocer la Arteria Supraescapular.

Nervio Supraescapular

TEMPO FORMACIÓN

Sonographic Tracking of the Upper Limb Peripheral Nerves A Pictorial Essay and Video Demonstration

Video - Haz click en la imagen

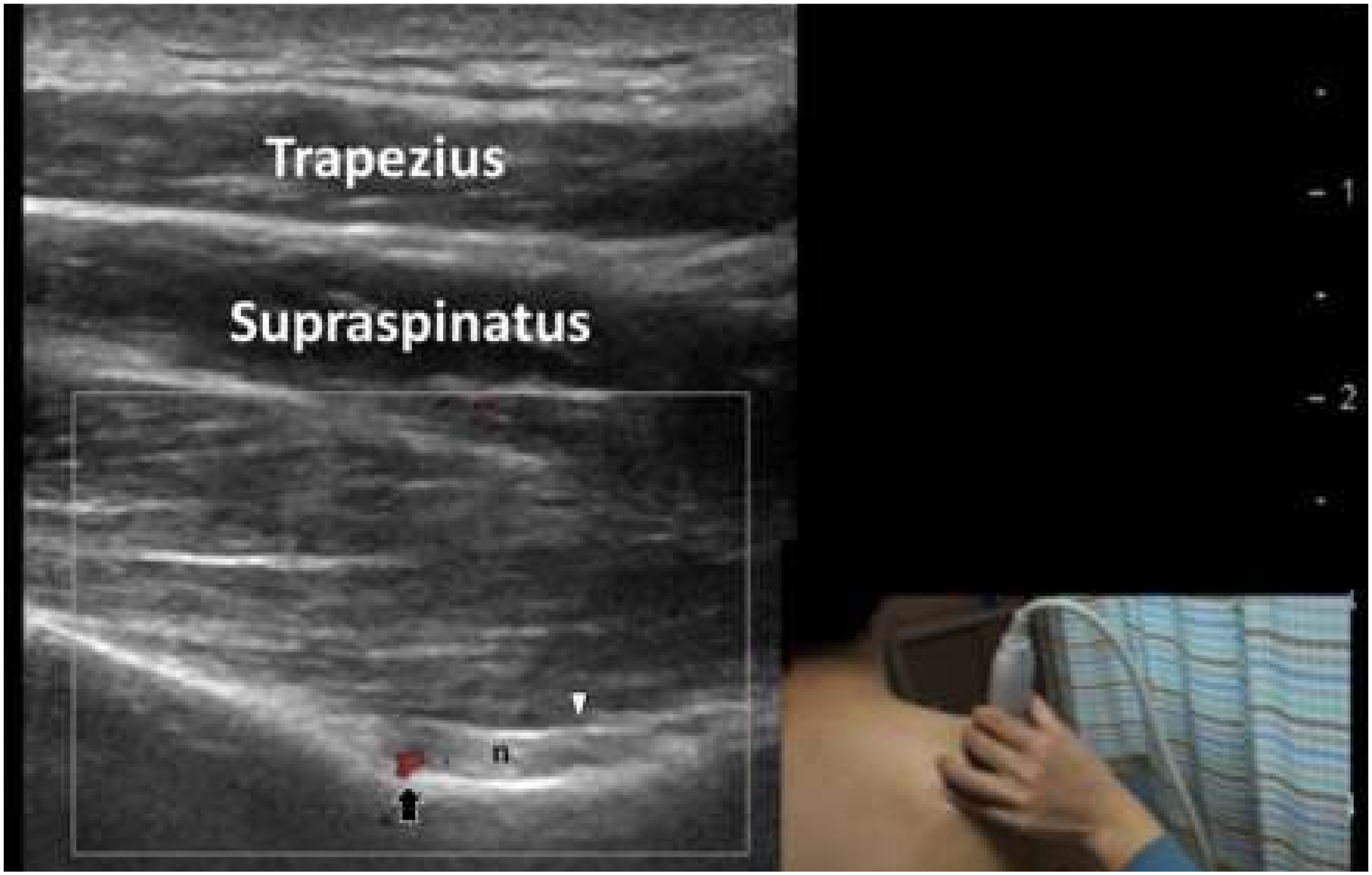

Nervio Supraescapular

El Nervio Axilar surge del cordón posterior del plexo braquial y sus fibras nerviosas se originan en las raíces C5 y C6.

La rama anterior del Nervio Axilar inerva la parte anterior de la articulación del hombro, mientras que la rama posterior proporciona inervación sensorial a la piel sobre el músculo deltoides inferior.

Los Músculos Deltoides Anterior y Medio están inervados por la rama anterior del Nervio Axilar, y los Músculos Deltoides Posterior, Redondo Menor y Cabeza Larga del Tríceps Braquial están nerviosos por la rama posterior.

Nervio Axilar

TEMPO FORMACIÓN

Sonographic Tracking of the Upper Limb Peripheral Nerves A Pictorial Essay and Video Demonstration

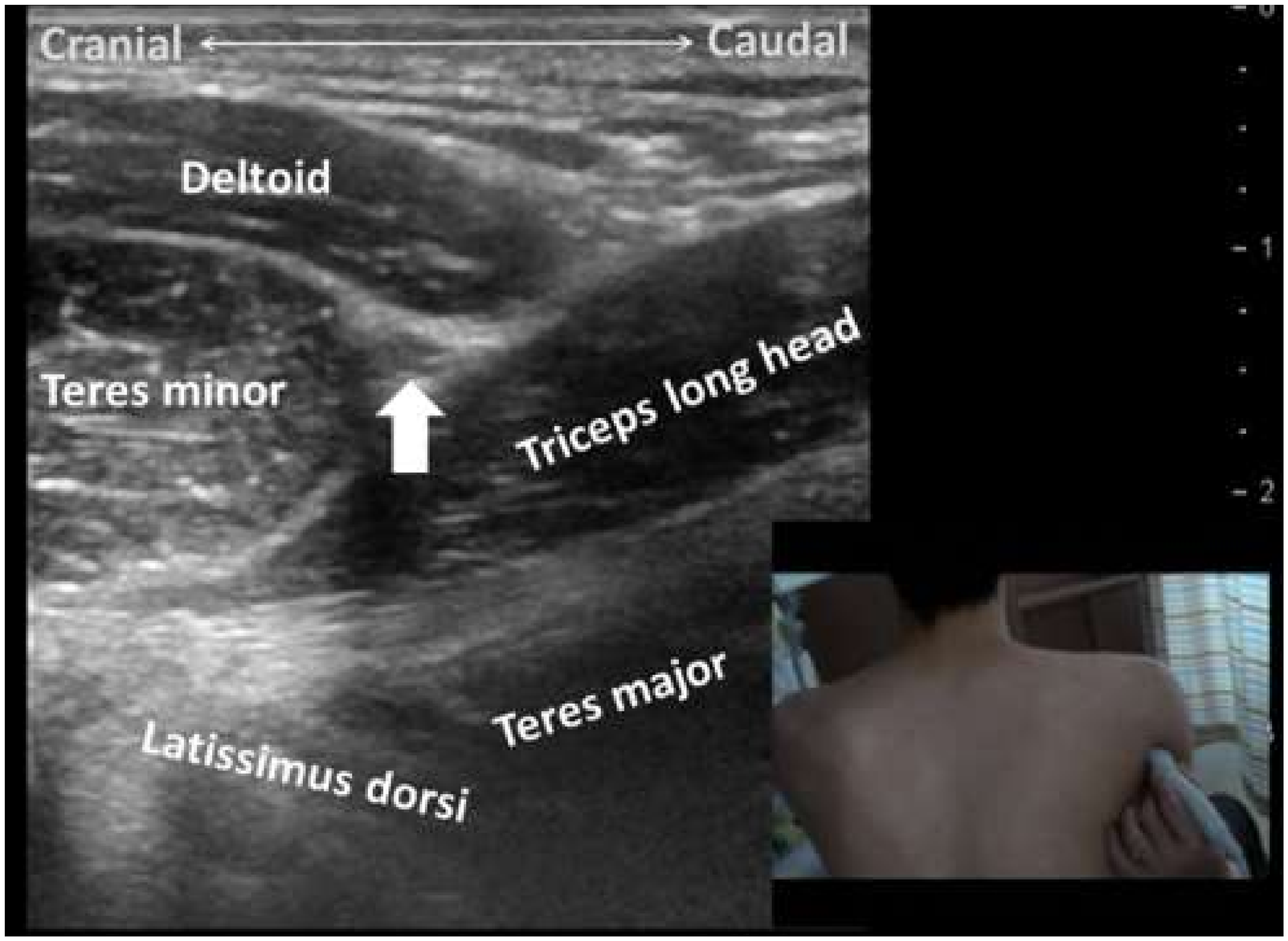

Flecha blanca: Nervio Axilar

Nervio Axilar

El paciente se sienta con el hombro en posición neutra.

La sonda se coloca paralela al eje longitudinal de la diáfisis humeral y 2 cm por debajo de la parte posterolateral del acromion.

El Doppler identifica la arteria circunfleja humeral posterior. El **Nervio Axilar** acompaña la Arteria Circunfleja Posterior en el espacio neurovascular delimitado por los Músculos Redondo Menor, Deltoides, Tríceps y Diáfisis del Húmero.

Nervio Axilar

TEMPO FORMACIÓN

Sonographic Tracking of the Upper Limb Peripheral Nerves A Pictorial Essay and Video Demonstration

Video - Haz click en la imagen

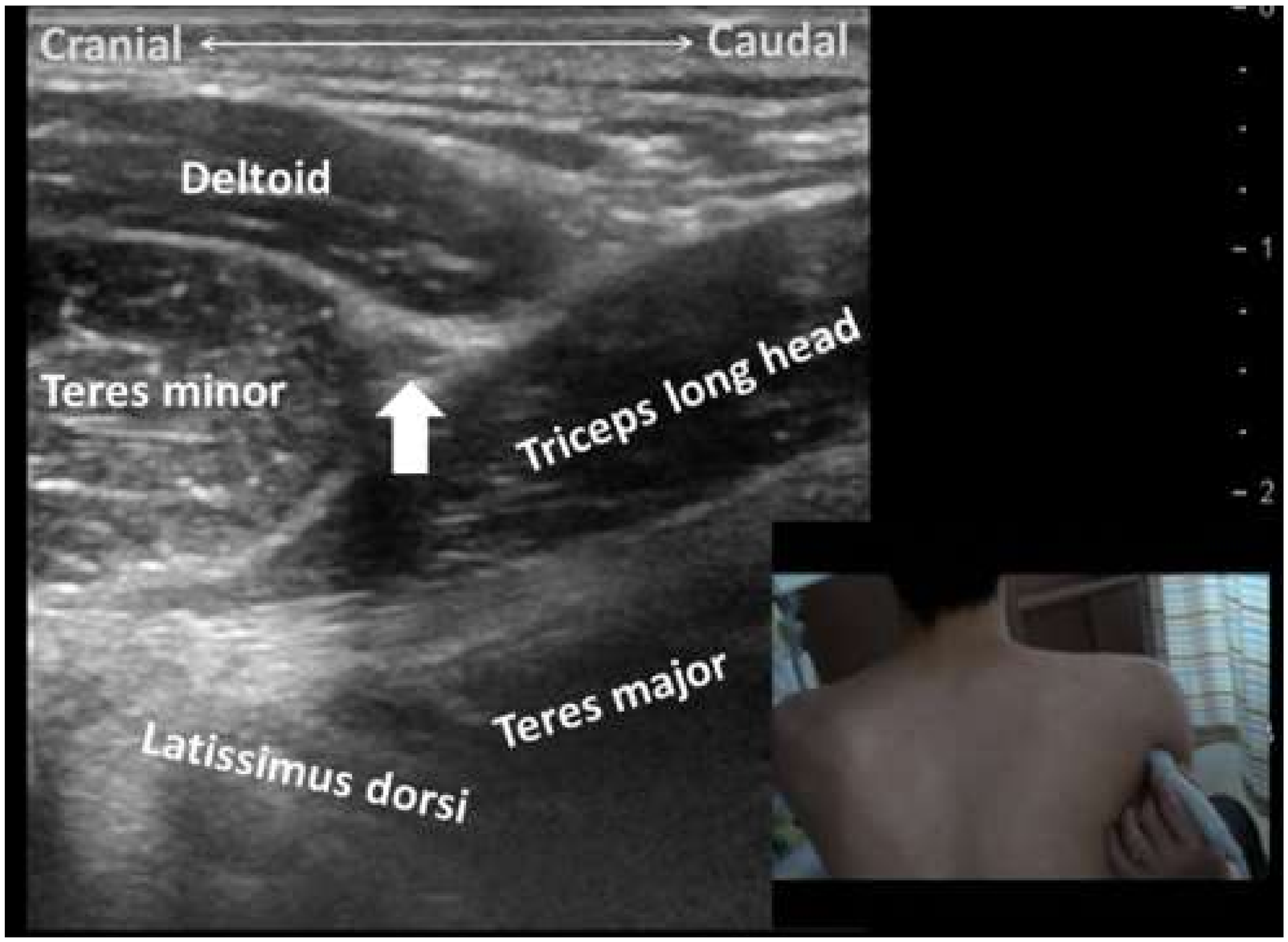

Nervio Axilar

El **Nervio Musculocutáneo** se ramifica desde el cordón lateral del plexo braquial y sus fibras nerviosas se originan en las raíces C5, C6 y C7.

El Nervio Cutáneo Lateral del Antebrazo, una rama del Nervio Musculocutáneo, proporciona la inervación a la parte del antebrazo lateral.

Los músculos inervados por el nervio incluyen el Bíceps Braquial, Braquial Anterior y el Coracobraquial.

Nervio Musculocutáneo

TEMPO FORMACIÓN

Sonographic Tracking of the Upper Limb Peripheral Nerves A Pictorial Essay and Video Demonstration

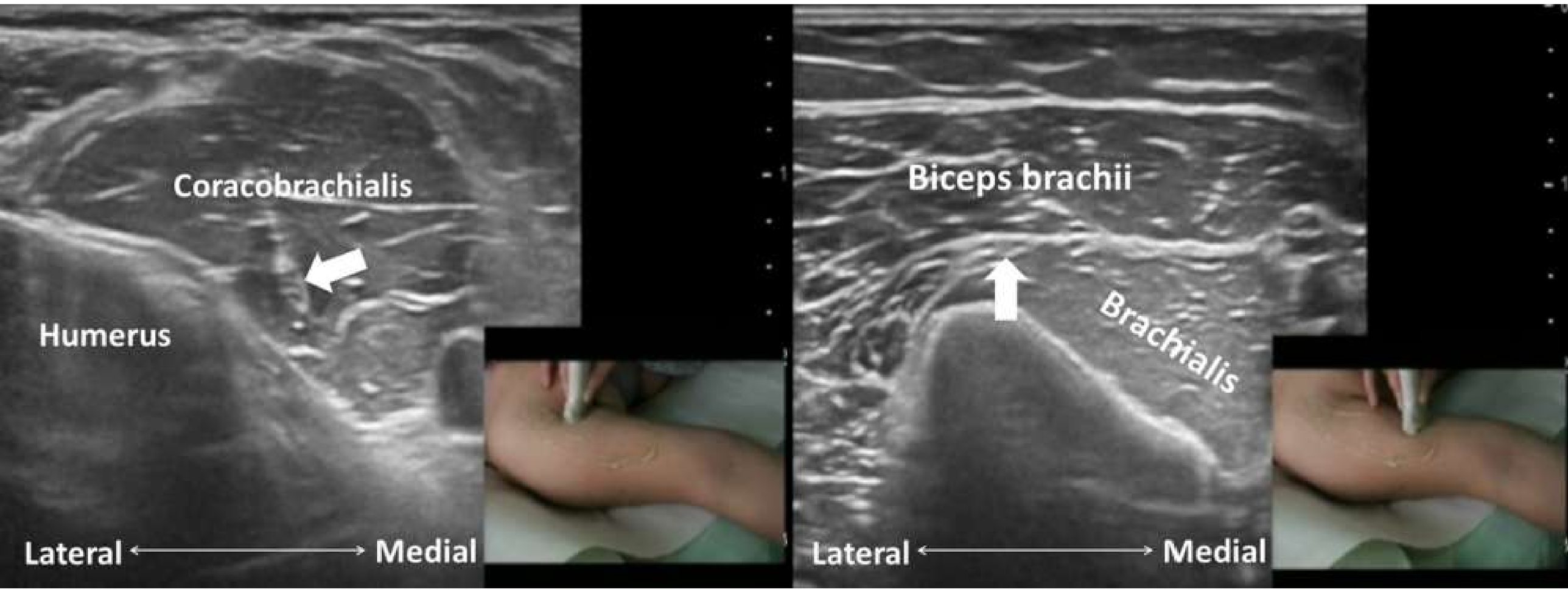

Flecha Blanca: Nervio Musculocutáneo

Nervio Musculocutáneo

En corte transversalse observa la Apósifis Coracoides donde el Músculo Coracobraquial y la Cabeza Corta del Bíceps se usen. Luego, la sonda se avanza distalmente para encontrar el Músculo Coracobraquial. Medial al Músculo hay una estructura hipoecoica delgada, que es la parte proximal del **Nervio Musculocutáneo**.

Moviendo la sonda hacia distal se observa cómo el nervio penetra en el Músculo Coracobrauial.

Lateral a este músculo están los vientres musculares de las Cabezas del Bíceps. A continuación el Nervio recorre el borde.

Nervio Musculocutáneo

TEMPO FORMACIÓN

Sonographic Tracking of the Upper Limb Peripheral Nerves A Pictorial Essay and Video Demonstration

Video - Haz click en la imagen

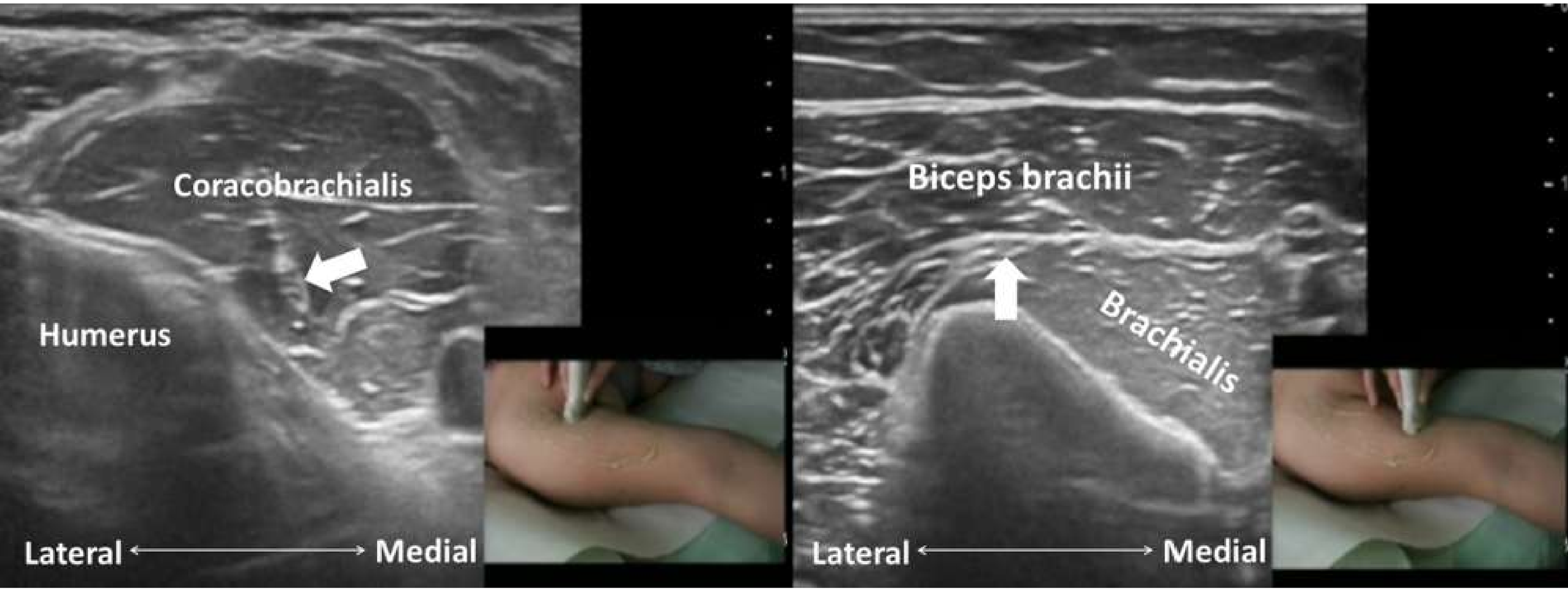

Nervio Musculocutáneo

El Nervio Mediano se ramifica desde los cordones lateral y medial del Plexo Braquial y sus fibras nerviosas se originan en las raíces ventrales de C5, C6 y C7 (cordón lateral) y C8 y T1 (cordón medial).

El Nervio inerva el compartimento anterior del antebrazo (excepto la mitad medial de los Músculos Flexor Profundo de los Dedos y Flexor Cubital del Carpo), los Músculos Tenares y el primer y segundo Músculos Lumbrical.

Nervio Mediano

TEMPO FORMACIÓN

Sonographic Tracking of the Upper Limb Peripheral Nerves A Pictorial Essay and Video Demonstration

Flecha: Nervio Mediano
a: Arteria

Nervio Mediano

TEMPO FORMACIÓN

Sonographic Tracking of the Upper Limb Peripheral Nerves A Pictorial Essay and Video Demonstration

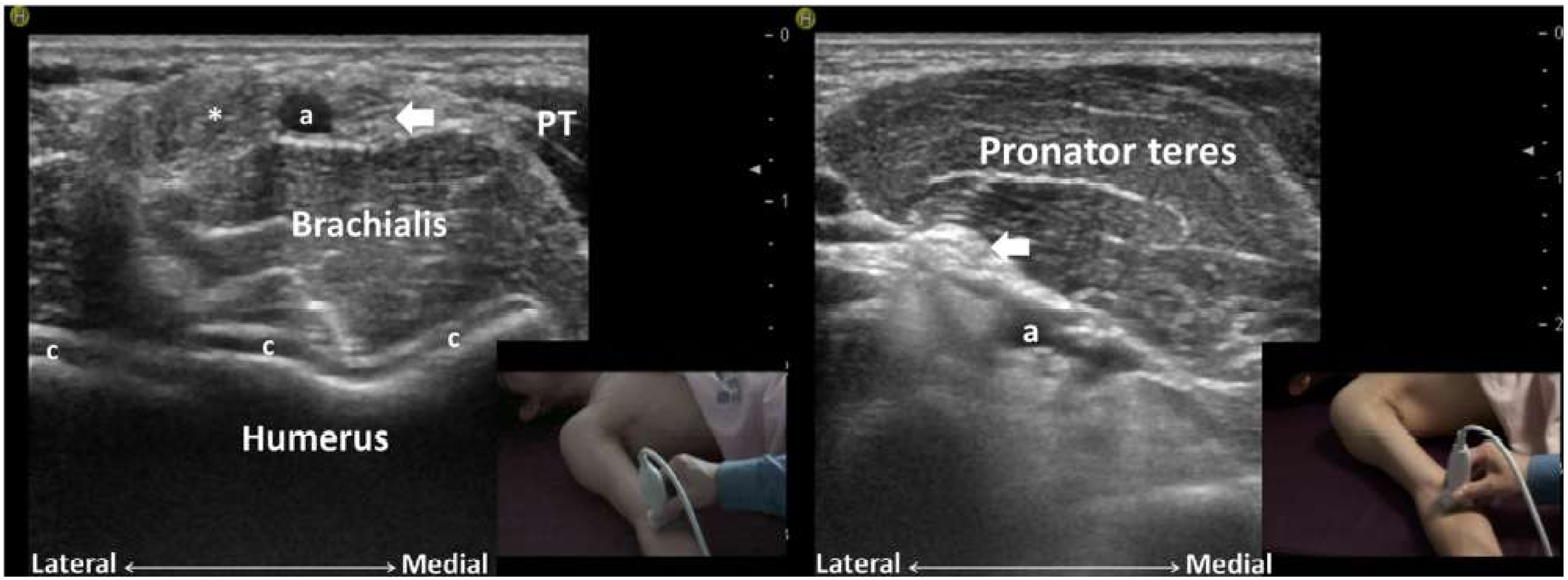

Flecha: Nervio Mediano
a: Arteria
c - Cartílago articular

PT: Pronador Redondo
*****: Tendón del Bíceps

Nervio Mediano

TEMPO FORMACIÓN

Sonographic Tracking of the Upper Limb Peripheral Nerves A Pictorial Essay and Video Demonstration

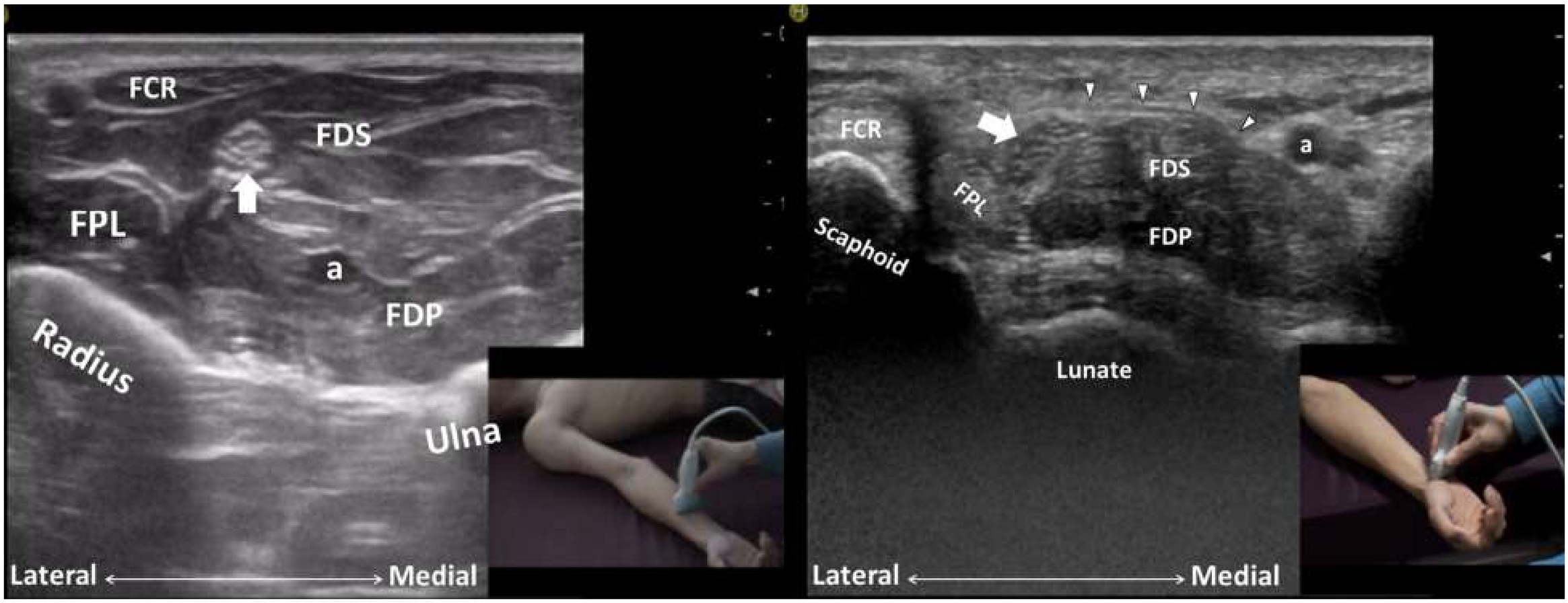

Flecha: Nervio Mediano
a: Arteria
FCR - Flexor Radial del Carpo
FDS: Flexores Superficiales de los Dedos
FPL: Flexor Largo Primer Dedo
FDP: Flexor Profundo de los dedos

Nervio Mediano

En el brazo los Nervios Mediano, Cubital y Radial pueden verse rodeando la Arteria Braquial. El Nervio Mediano se encuentra lateral y anterior a la arteria, cerca del Músculo Coracobraquial.

Corre junto a la Arteria Braquial desde la axila hasta el codo. En la mitad del brazo, el Nervio Mediano se desplaza gradualmente hacia el lado medial de la Arteria Braquial.

A nivel del codo, se sitúa medial a la Arteria Braquial y discurre entre los Músculos Braquial y Pronador Redondo.

Nervio Mediano

En el antrebazo, la sonda se coloca entre el tendón del bíceps y el epicóndilo medio. El Nervio Mediano se encuentra medial a la Arteria Braquial.

Viaja entre las cabezas humeral y cubital del M. Pronador Redondo y da lugar a la rama Interósea Anterior. La Arcada de Fhrose delimita el área donde el tronco principal del nervio mediano pasa profundamente al M. Flexor Superficial de los Dedos. Luego, el nervio viaja entre los M. Flexor Superficial y Profundo de los Dedos. Cerca de la muñeca, el Nervio se desplazavsuperficialmente y luego entra en el Túnel del Carpo.

Nervio Mediano

TEMPO FORMACIÓN

Sonographic Tracking of the Upper Limb Peripheral Nerves A Pictorial Essay and Video Demonstration

Video - Haz click en la imagen

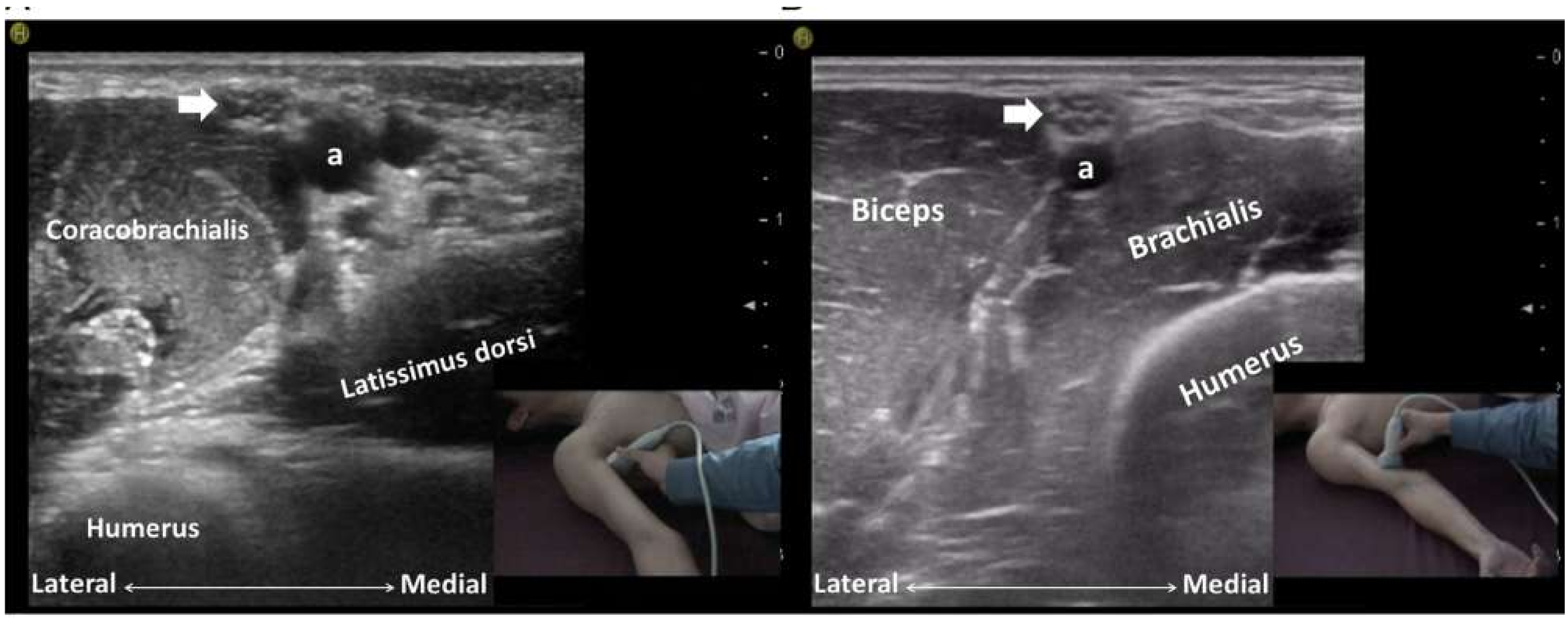

Nervio Mediano

El Nervio Cubital se origina en el Cordón Medial del Plexo Braquial y sus fibras se originan en las raíces nerviosas de C8 y T1.

El Nervio inerva al Flexor Cubital del Carpo, la mitad cubital de los Musculos Flexores Profundos de los Dedos, Tercer y Cuarto Lumbrical, Oponente del Quinto Dedo, Flexor del Quinto Dedo, Abductor del Quinto Dedo, Interóseo y Aductor del Primer Dedo.

Nervio Cubital

TEMPO FORMACIÓN

Sonographic Tracking of the Upper Limb Peripheral Nerves A Pictorial Essay and Video Demonstration

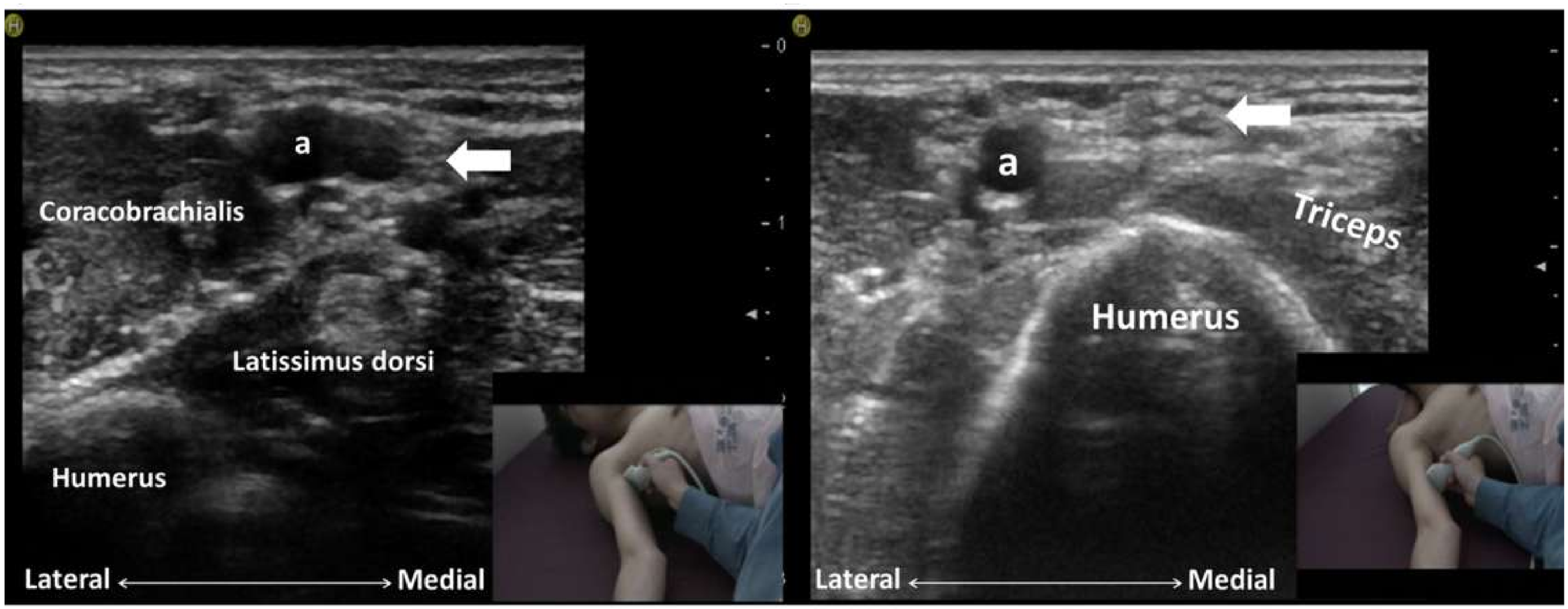

Flecha: Nervio Cubital
a: Arteria Braquial

Nervio Cubital

TEMPO FORMACIÓN

Sonographic Tracking of the Upper Limb Peripheral Nerves A Pictorial Essay and Video Demonstration

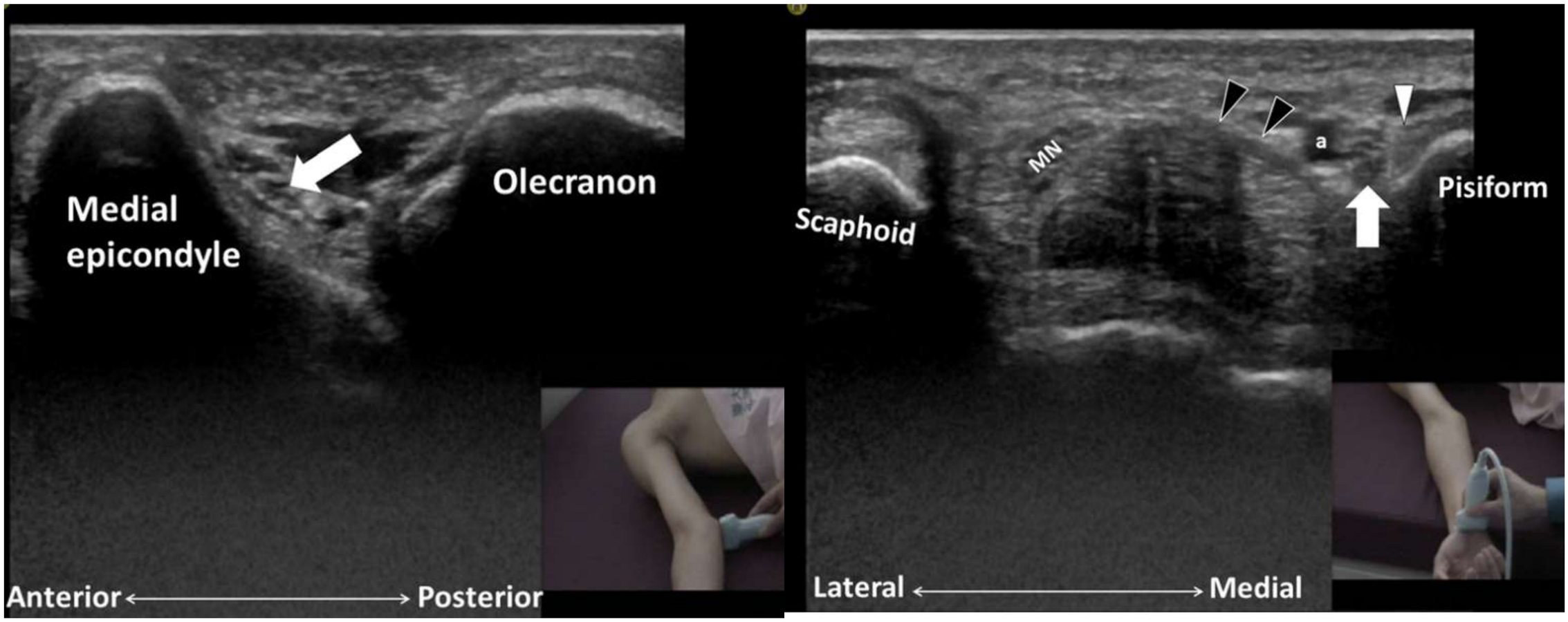

Flecha: Nervio Cubital
a: Arteria Braquial
Punta flecha blanca - Ligamento Radiocarpiano Palmar
Punta flecha negra - Ligamento transverso del Carpo
MN - Nervio Mediano

Nervio Cubital

En el brazo, el sujeto se coloca en decúbito supino con el hombro en abducción y rotación externa. El nervio cubital puede verse medial.

Más distalmente, se distancia de la Arteria Braquial y se desplaza hacia el compartimento posterior para seguir la cara anterior del Tríceps.

A la altura del codo, el Nervio enra en el Túnel Cubital.

Nervio Cubital

En el antebrazo, a partir del Túnel Cubital, en corte tranversal, el Nervio Cubital pasa entre las cabezas humeral y cubital del Músculo Flexor Cubital del Carpo y luego pasa entre este y los Músculos Flexores Profundos de los dedos a medida que nos desplazamos más distal.

La Arteria Cubital inicialmente corre a lo largo del Nervio Mediano, pero distalmente se acerca al Nervio Cubital.

En la muñeca, ingresa al Canal de Guyon.

Nervio Cubital

TEMPO FORMACIÓN

Sonographic Tracking of the Upper Limb Peripheral Nerves A Pictorial Essay and Video Demonstration

Video - Haz click en la imagen

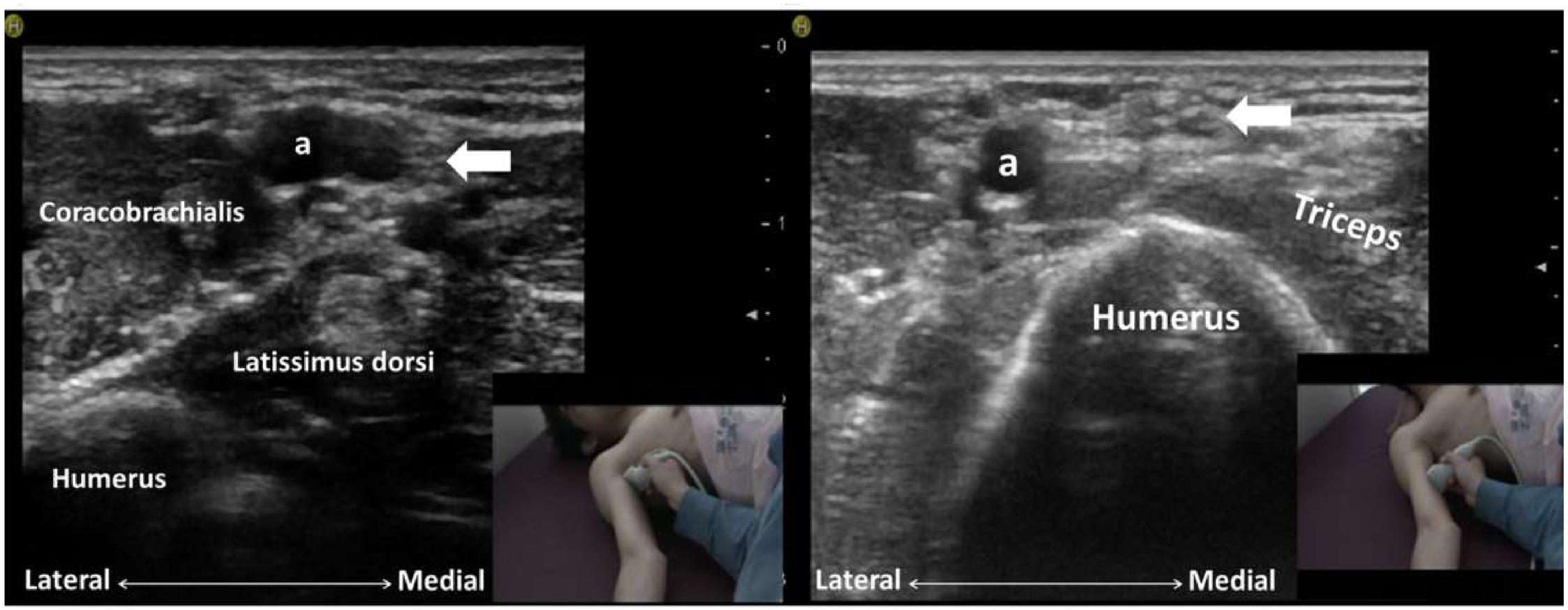

Nervio Cubital

El Nervio Radial se origina en el Cordón Posterior del Plexo Braquial y sus fibras se originan en las raíces nerviosas C5 a T1.

Inerva los Extensores del codo, la muñeca y los dedos, incluidos el Tríceps, el Ancóneo, el Braquiorradial, el Extensor Radial Largo / Corto del Carpo, el Extensor Cubital del Carpo, el Extensor de los dedos, el Extensor del Quinto Dedo, el Abductor Largo del Primer Dedo, el Extensor Largo del Primer Dedo, el Extensor Corto del Primer Dedo,

Nervio Radial

TEMPO FORMACIÓN

Sonographic Tracking of the Upper Limb Peripheral Nerves A Pictorial Essay and Video Demonstration

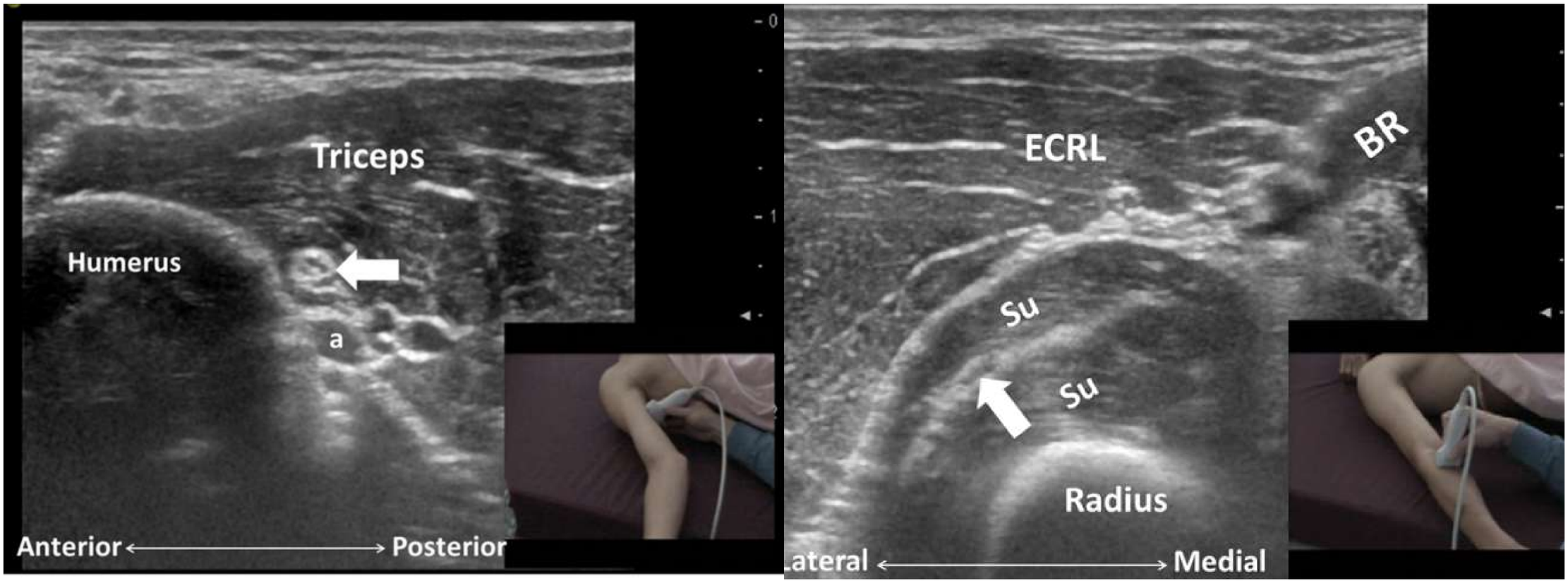

Flecha: Nervio Radial
a: Arteria Braquial Profunda

Su: Músculo Supinador
ECRL - Extensor Radial Largo del Carpo
BR - Músculo Braquiorradial

Nervio Radial

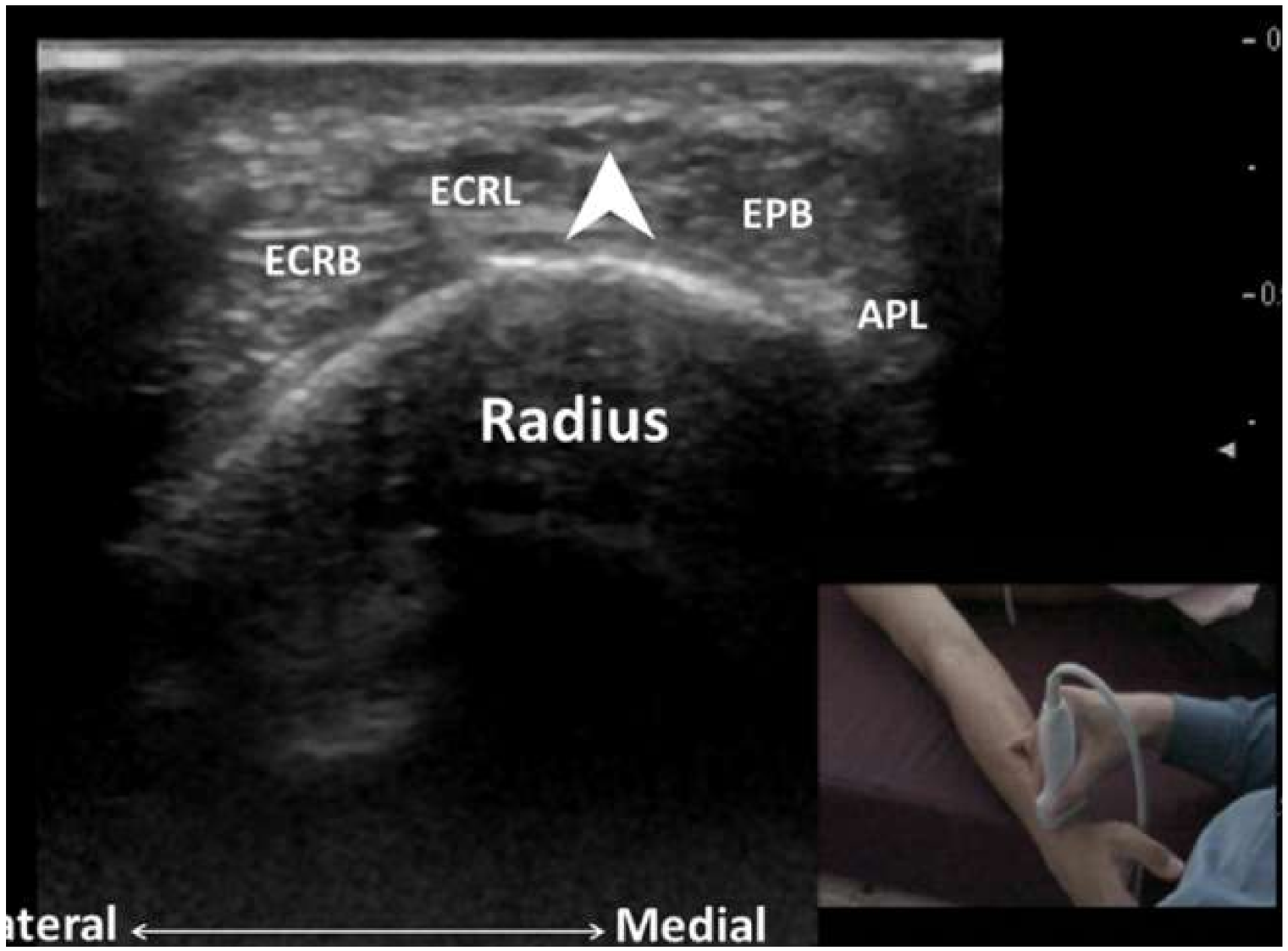

Flecha: Nervio Radial
APL: Músculo Abductor Primer Dedo
ECRL - Músculo Extensor Radial Largo del Carpo
ECRB - Músculo Extesor Radial Corto del Carpo

Nervio Radial

A nivel de la axila en corte transversal, el Nervio Radial se localiza profundamente a la Arteria Braquial.

Al mover la sonda en sentido distal, el nervio entra en el compartimento posterior del brazo y discurre entre las cabezas lateral y medial del Músculo Tríceps.

El Nervio Radial está acompañado por la Arteria Braquial profunda cuando pasa por el surco en espiral.

En el brazo más distal, el Nervio Radial se desplaza hacia la cara anterior lateral de la articulación del codo.

Nervio Radial

En el antebrazo el nervio, junto con la Arteria Radial, está situado entre los Músculos braquiorradial y Braquial.

Mas distal, el Nervio Radial se bifurca.

El Nervio Interóseo Posterior penetra gradualmente más profundamente a través del Supinador e inerva los Músculos Extensores de los Dedos.
El Nervio Radial Superficial corre a lo largo del borde lateral del radio y por debajo del MMúsculo Braquiorradial.

Más distal, el nervio se desplaza entre los Tendones Braquiorradial y Extensor Radial Largo del Carpo y luego atraviesa la Fascia Antebraquial para alcanzar la cara dorsal del antebrazo

Nervio Radial

Sonographic Tracking of the Upper Limb Peripheral Nerves A Pictorial Essay and Video Demonstration

Video - Haz click en la imagen

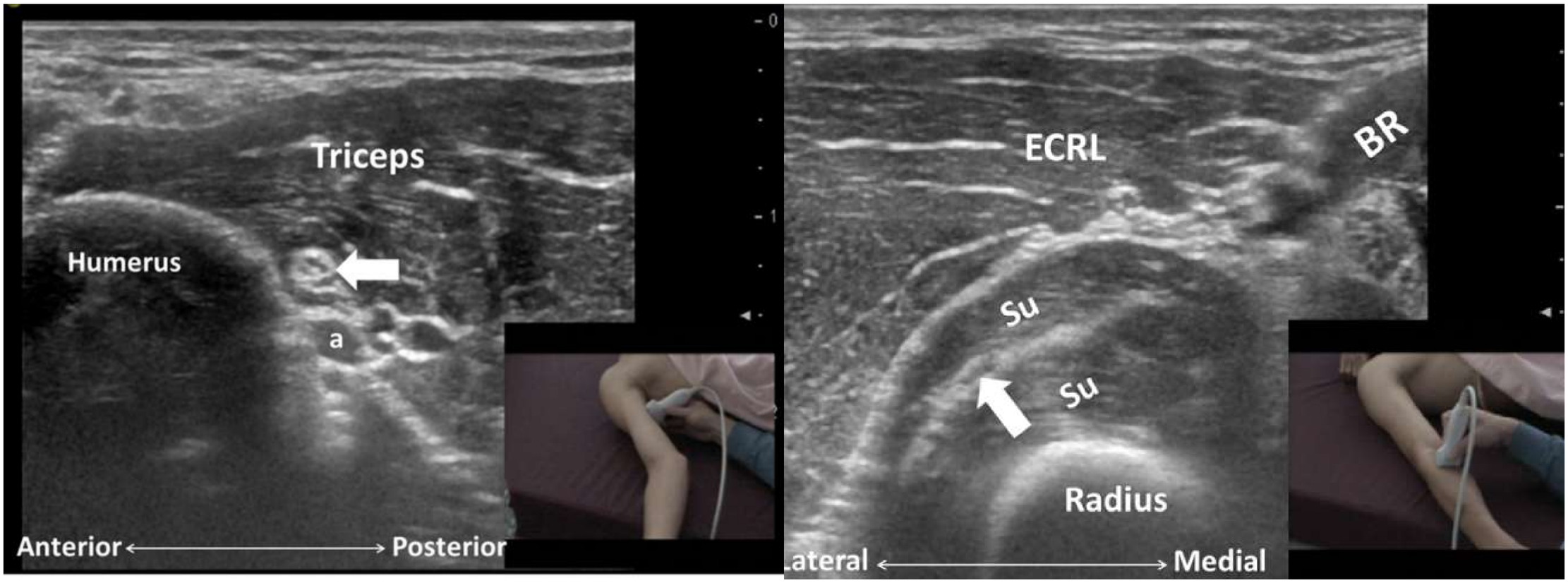

Nervio Radial